

2017年首例新生兒聽損確診個案經主動監視確診 先天性德國麻疹症候群病例事件報告

陳富君^{1,2}、王功錦¹、林杜凌¹、賴佩芳¹、柯靜芬^{1,3*}、劉碧隆¹

摘要

婦女於懷孕初期感染德國麻疹，病毒可透過胎盤垂直傳染胎兒，造成胎兒多個重要器官病變、缺損，即為先天性德國麻疹症候群(congenital rubella syndrome, CRS)。接種疫苗產生免疫力，是預防 CRS 最有效方法。我國至 2009 年，法定傳染病通報系統未再發現 CRS 確定病例。本文描述一 8 個月大女嬰罹患耳聾及先天性白內障，經由主動監視作業和疫情調查判定為 CRS 確定病例。為預防及儘早診斷 CRS，建議對新移民人口加強疾病防治認知及衛教，對申請簽證前已懷孕之外籍配偶，進行德國麻疹 IgM 抗體篩檢。加強醫護人員對 CRS 的臨床症狀教育與通報警覺性，以期早期發現個案。對 CRS 個案建立追蹤管理機制並轉介相關醫療資源，把握治療黃金期限限制殘障，減少家庭壓力，降低醫療財政負擔，促進國人健康與福利。

關鍵字：先天性德國麻疹症候群、德國麻疹、監視作業、疫苗政策

事件源起

疾病管制署（以下簡稱疾管署）於 2017 年 8 月在先天性德國麻疹症候群 (congenital rubella syndrome, CRS)主動監視之「新生兒篩檢血片剩餘檢體之德國麻疹 IgM 抗體檢測」作業中，發現一名居住臺中市 8 個月大女嬰，經國民健康署提供的新生兒聽力篩檢，確診為聽損個案，且新生兒篩檢血片剩餘檢體之德國麻疹 IgM 抗體檢驗結果為陽性，疑似為 CRS 個案。為了釐清此個案究竟是否為先天性德國麻疹病毒感染、瞭解疫情規模、追蹤德國麻疹病毒之感染來源，遂展開疫情調查。

¹衛生福利部疾病管制署中區管制中心

通訊作者：柯靜芬^{1,3*}

²中國醫藥大學公共衛生學系

E-mail : koko@cdc.gov.tw

³慈濟大學公共衛生學系

投稿日期：2018 年 09 月 26 日

DOI : 10.6524/EB.201903_35(6).0001

接受日期：2018 年 10 月 25 日

疫情描述

臺中市政府衛生局調集個案出生至 2017 年 8 月的病歷資料及案母的產檢病歷資料。8 月 31 日疾管署中區管制中心工作人員與衛生局防疫人員共同訪視案母及個案，回溯個案母親於妊娠期間之危險暴露史，採集個案尿液、血液及咽喉拭子檢體送疾管署研究檢驗中心實驗室檢驗。

案母 24 歲，中國大陸籍，疫苗接種史不明，自述在中國大陸期間有幾次發燒，不記得是否出疹。2015 年 2 月至 5 月來臺探親認識案父。2016 年 5 月 1 日入境臺灣。6 月 16 日因陰道紅點出血而至婦產科檢查，診斷懷孕，超音波推測為妊娠 12 週。6 月 23 日檢驗德國麻疹 IgG 為陽性，梅毒檢驗陰性。7 月 31 日出境，同年 12 月 4 日再次入境，12 月 6 日產檢發現胎兒小於妊娠年齡(small for gestational age)。12 月 27 日因辦理居留證體檢，麻疹及德國麻疹抗體均陽性。12 月 31 日因胎兒呼吸窘迫行剖腹產（38 週）。

個案出生時 Aspar score 為 8 轉 9 分，出生體重 1,930 公克（小於第 3 百分位），身長 42 公分（小於第 3 百分位），頭圍 29.5 公分（小於第 3 百分位），胸圍 28 公分。兩個月大時的身長、體重及頭圍均小於第 3 百分位，聽力檢查未通過，右眼球混濁及震顫。2017 年 3 月耳鼻喉科發現雙側神經性聽力缺損。眼科檢查診斷小眼症及右眼先天性白內障，4 月 23 日接受右眼人工水晶體置換術。疾管署檢驗及疫苗研製中心實驗室檢驗結果：鼻咽拭子驗出德國麻疹病毒 *real-time PCR* 陰性，德國麻疹 IgG 陽性，IgM 陽性。尿液一採及二採 *real-time PCR* 均陰性。

因案母首次在臺灣產檢時（約懷孕 13 週）即檢出德國麻疹 IgG 陽性，推測在妊娠早期即感染德國麻疹。個案有先天性白內障及雙耳聽力缺損，未達疫苗接種年齡，德國麻疹 IgM 陽性、IgG 陽性，研判為 CRS 確定病例。本案母親在懷孕 12 週前曾在臺灣及福建居住，由 2016 年中國大陸德國麻疹確診人數高達 4,535 人[1]推估，案母在中國大陸的受感染風險明顯高於臺灣，故無法排除其於中國大陸遭感染德國麻疹。

防治作為

在個案方面，給予案母及接觸者德國麻疹疑似症狀及相關防疫措施衛教，心理支持及建議心臟科門診就醫，並至兒童聯合發展評估中心尋求專業協助，提供相關社會福利協助資源，減緩因疾病帶來的家庭衝擊與經濟壓力。2018 年 6 月再次追蹤該病例，嬰兒罹患開放性動脈導管，於某醫學中心兒童聯合門診接受相關醫療復健。

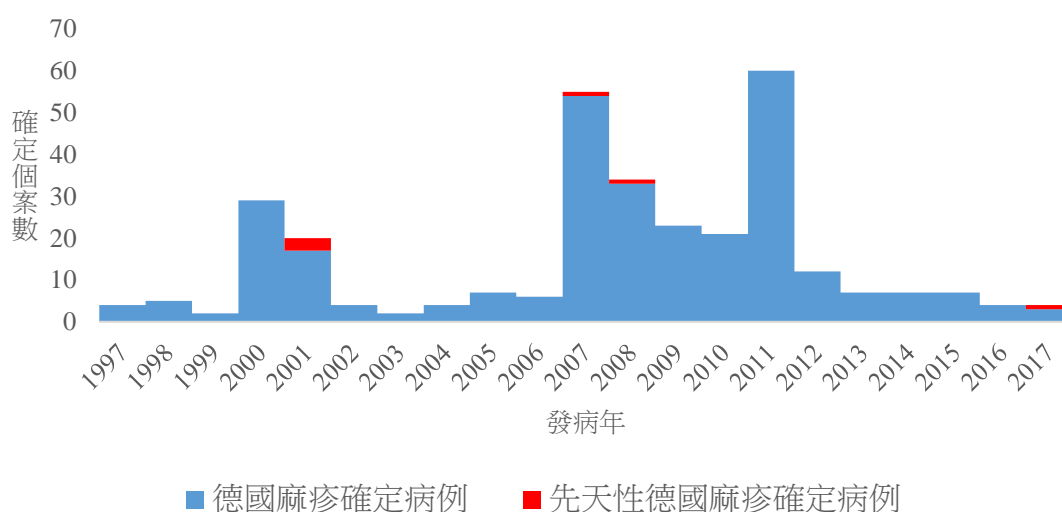
衛生局加強幼童 MMR 疫苗接種催注及社區民眾德國麻疹衛教。疾管署也發布新聞稿提醒懷孕婦女確認自身德國麻疹免疫狀態。

討論與建議

世界衛生組織(World Health Organization, WHO)將德國麻疹及 CRS 列為重要防治項目。德國麻疹是一種急性病毒性傳染病，懷孕婦女若感染德國麻疹，病毒可能透過胎盤垂直傳染給胎兒，造成胎兒重要器官細胞病變和局部缺血引起死產、自然流產或胎兒主要器官受損，如先天性耳聾、青光眼、白內障、小腦症、智能不足及先天性心臟病等，即稱先天性德國麻疹症候群[2]。在懷孕的前 12 週感染，產出 CRS 嬰兒的機率为 25%–30%；懷孕 20 週以後感染，生下畸形兒機率很小[3]。

接種麻疹腮腺炎德國麻疹混合疫苗(Measles, Mumps and Rubella, MMR)是阻斷德國麻疹傳播，避免產下 CRS 個案的最重要方法。我國於 1987 年起全面推動育齡婦女德國麻疹疫苗自費接種。全國出生滿 15 個月幼兒及小學 1 年級常規接種第二劑 MMR 疫苗，維持德國麻疹和 CRS 確定病例發生率每 10 萬年中人口數均低於 1 例以下[4]。女性外籍配偶於辦理居留或定居健康檢查時，須檢具德國麻疹抗體檢驗報告或提供德國麻疹預防接種證明，否則應接種 1 劑 MMR 疫苗。外籍人士及外籍勞工申請入國簽證時，應檢具認可醫院核發之三個月內麻疹及德國麻疹之抗體陽性檢驗報告或預防接種證明[5]，以阻斷境外移入德國麻疹造成社區傳播。

先天性德國麻疹症候群屬第三類法定傳染病。根據疾管署監測資料顯示，自 2001 年至 2008 年累計共 5 例 CRS 確定病例（圖一），其中 4 例為外籍母親（越南 2 例，印尼及中國大陸各 1 例）在原居住國受孕及感染。5 例中 2 例有先天性心臟病，1 例有先天性心臟病併先天性白內障[6]，此 3 例均於出生後死亡。



圖一、1997 至 2017 年德國麻疹與先天德國麻疹症候群之確定個案數

本案母親因身體異常至婦產科檢查發現非預期懷孕，檢測德國麻疹 IgG 陽性，顯示已過感染急性期且具德國麻疹抗體，但胎兒已遭感染。該案在出生時及出生後 2 個月的身長、體重及頭圍均小於第 3 百分位，聽力檢查未通過，右眼球混濁及震顫，反覆就醫，但均未被診斷 CRS，顯示臨床醫師對 CRS 病例的警覺性仍有不足，更可導致接觸者被傳染的風險。因此，外籍配偶若已懷孕，在申請入臺居留時，其德國麻疹抗體 IgG 已為陽性，而受感染的胎兒在入境檢疫無法有效篩檢，產檢及出生時第一線醫療人員警覺性不足，未能及早發現病例，存有潛在病毒傳播的風險。目前只有在孕婦第一孕期前，單次檢測德國麻疹 IgG 抗體，無法判斷個案母親是近期內感染或是之前接種疫苗所產生的免疫反應，對 CRS 防治成效有限。因此本文建議：

- 一、外籍配偶在申請簽證前已受孕並正處懷孕期者，加驗德國麻疹 IgM，建立監測機制予以追蹤管理。
- 二、透過媒體事件報導效應，提升民眾及各相關領域醫療人員對 CRS 症狀表現的警覺性。加強醫療人員對 CRS 的臨床症狀判斷教育，例如孕婦做產前檢查時，詢問 TOCC(旅遊史 Travel history、職業 Occupation、接觸史 Contact history 及群聚 Cluster 情形)。發現胎兒子宮內發展遲緩、聽力篩檢異常、開放性動脈導管或有白內障的新生兒，都應懷疑是 CRS 並進一步檢查通報。
- 三、對 CRS 個案建立追蹤管理機制，轉介相關醫療資源，提供早期療育，把握治療黃金期以限制殘障，減少個人家庭壓力，降低醫療財政負擔。
- 四、加強新移民之疾病防治認知及衛生教育，提升國人到中國及東南亞旅遊之傳染病防範的認知，特別是育齡婦女接種 MMR 疫苗以及懷孕期間避免疫區旅遊的宣導更顯重要。

誌謝

臺中市政府衛生局北區衛生所祁穎思主任，防疫人員謝麗嬌醫事檢驗師協助。

參考文獻

1. WHO. WHO vaccine-preventable diseases: monitoring system 2018 global summary. Available at: http://apps.who.int/immunization_monitoring/globalsummary/incidences?c=CHN.
2. Reef SE, Plotkin S, Cordero JF, et al. Preparing for elimination of congenital Rubella syndrome (CRS): summary of a workshop on CRS elimination in the United States. Clin Infect Dis 2000; 31(1): 85–95.
3. Miller E, Cradock-Watson JE, Pollock TM. Consequences of confirmed maternal rubella at successive stages of pregnancy. Lancet 1982; 2(8302): 781–4.

4. Bart KJ、林邱鳳英、劉定萍等：根除三麻一風計畫「麻疹、先天性德國麻疹症候群及新生兒破傷風之消除作業」評估。疫情報導 2010；26(5): 60–73。
5. 衛生福利部疾病管制署：國際旅遊與健康。取自：<https://www.cdc.gov.tw/submenu.aspx?treeid=AA2D4B06C27690E6&nowtreeid=2E47072FF1FECE78>。
6. 曾明玉、林慧真、馬瑞芳等：境外移入先天性德國麻疹症候群病例事件報告。疫情報導 2009；25(3)：140–52。