台北市急性出血性結膜炎調查報告

民國 74 年秋天，台灣南部地區眼科診所的醫師發現許多急性出血性結膜炎病例。經查閱高雄市某私人眼科診所的病歷資料顯示，民國 74 年 10 月初可能曾發生過爆發性的流行，但並無詳細的臨床和流行病學資料可供進一步調查。民國 75 年 5 月，報紙開始報導在台灣中、南部地區有爆發性結膜炎的新聞後，在一個月之內，病例即遍及全省。

爲了能更加瞭解此次流行的特性並尋找可行的防治方法，我們對台北市某大型私人眼科診所的急性出血性結膜炎病例做了一次流行病學調查。這個診所位於人口約三十萬人的大安區，所看的患者以中等和中上收人者爲主。根據 6 月 l 日到 8 月 23 日的病歷記載顯示，在這段期間內共有 2,120 例急性出血性結膜炎的新發病例（圖 1）。7 月的前兩週是流行的高峰期，當時僅該家診所每天的新病例數即在 100 名以上。另外經電話調查其他九家位于台北市的眼科診所，也都指出在 6 月到 8 月之間也發現此類結膜炎患者大量增加。

我們收集了 7 月 15-17 日間 37 名病例的詳細的臨床資料，其主要的徵候及症狀包括結膜充血、異物感和瀘泡性反應（表 1）。其中出現耳前淋巴腫大和結膜的病例約佔半數。從 9 例患者之結膜取得的刮除物經培養有 6 例呈 Coxsackie virus 陽性反應，可被 EH24 型的抗血清所中和，而此 EH24 型是 Coxsackie A24 型的一個變種。

爲了確定急性出血性結膜炎傳人家庭中並進而在家族中傳播的型態，我們收集了 101 例臨床患者及其家族的詳細流行病學資料。在這 101 個家庭中，共有 488 人，其中有 229(47%）例具有和急性出血性結膜炎相同的症狀。且其中有 86(85%）個家庭有一個或一個以上年齡≤18 歲的小孩，在這些家庭中，學齡孩童（5-18 歲）比成人或學齡前兒童更可能成爲家庭中的指標病例（表 2）。又男性比女性更可能成爲家庭中的指標病例（表 3）。但在疾病傳入家庭之後，它在家族中的傳播情形，在男性和女性間，及在各年齡層間均無差異；其二次

侵襲率在男性和女性都是 33%，而對學齡前兒童、學齡兒童和成人的二次侵襲率則分別是 40%,41％和 30％。爲了尋找在家庭中造成傳染的其他因素，我們比較了單一病例（N=35）和多重病例(N＝64）的家庭。結果在多重病例的家庭中有較擁擠的現象（每浴室使用人數是 3.0 比 2.5;P<0.05;Wilcoxon Rank Sum Test),且有指標病例較年輕的情形（指標病例的中位數年齡層是 10 比 17;P<0.01,wilcoxon Rank Sum Test）。

經由這個調查我們認爲，台北市在民國 75 年夏季曾發生過大型的急性出血性結膜炎流行。而此一爆發性流行是由 coxsackie virus EH24，即 A24 型的一個變種所造成。學齡兒童，特別是學齡男童最易把疾病帶回家中。而急性出血性結膜炎可能在學齡男童間更容易傳染主要是因爲他們在遊戲時常有身體的接觸。例如，接觸到籃球、棒球等帶有病媒的媒體，

圖 1 ．民國 75 年 6 月 l 日至 8 月 23 日台北市某眼科診所的每日門診病例數。

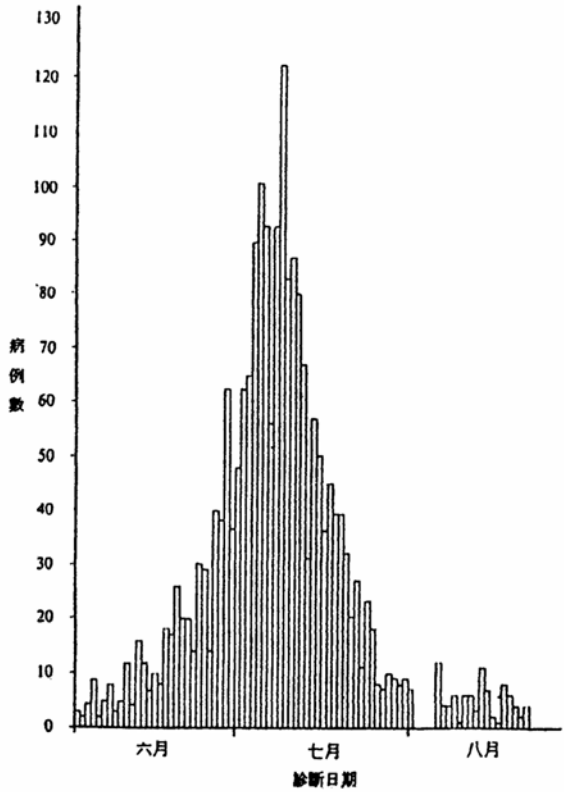

即可能是很重要的因素。一旦疾病傳人家庭後，在男性與女性間，及各年齡層間的二次傳播並沒有差別，表示在家庭中各成員的暴露率相當一致。

報告者：台北市謝眼科診所謝運幡醫師；高雄醫學院眼科陳振武醫師、許明木醫師、黃文龍醫師和林貴香女士；行政院衛生署防疫處。

編者註：急性出血性結膜炎是一種臨床上很容易鑑別，且具高度傳染性的病毒性結膜炎，其特徵主要爲結膜下出血、濾泡性反應、流淚和眼瞼水腫。急性出血性結膜炎於 1 969 年在西非加納（Ghana ）地區首次被報導，因當地居民認爲此種疾病與首次登陸月球有關而暱稱爲阿波羅 11 疾病，。而後此一疾病很快的傳遍整個非洲大陸，並隨著貿易路線傳到印度和亞洲，造成 1 970 年代早期的世界性大流行 20 在 1971 年，腸病毒 70 型（Enterovims 70 , Ev70 ）被證實和多數的急性出血性結膜炎的大流行有關 3；而後，在相同症狀的患者中又分離出 Coxsackie A24 型，此兩種病毒所致之症狀在臨床上並無區別 4 。

台灣地區首次發生急性出血性結膜炎的爆發流行是在民國 60 年 5，在當時，腸病毒 70 型和腺病毒 11 型（adenovirus 11）均曾被分離出來。另一次爆發性大流行是發生在民國 69 年，雖曾分離出數種不同血清型的病毒，但主要的是腺病毒第 8 型（Adenoviruss) 6 。在最近一次的爆發流行中，急性出血性結膜炎的傳播型態和在許多其他國家所發現的情形極爲類似：疾病在學齡兒童間迅速傳播，且在較擁擠的家庭中有較高的侵襲率。學齡兒童把急性出血性結膜炎傳人家庭中的重要性以前曾被報告過，而以學校爲主的主動監視系統，和把有症狀的學童自學校中隔離的方式，都顯示對阻止社區中流行的蔓延有某些作用 7 , 8 。在台北市發生爆發流行時，雖正值學校暑假期間，然而，許多學齡兒童均曾報告，是因爲

表 1 ．民國 75 年 7 月 15 -17 日台北市某眼科診所的 37 名結膜炎病例之症狀及徵候。

徵候和症狀	病例數	百分比（%）
Conjunctival injection	37	（100）
Foreign body sensation	29	（78）
Follicle formation	28	（76）
Bilateral involvement	26	（70）
Palpebral edema	26	（70）
Blurred vision	21	（57）
Lacrimation	20	（54）
Preauricular adenopathy	17	（46）
Subconjunctival hemorrhage	16	（43）
Photophobia	15	（40）
Keratitis	10	（27）

表 2. 86 個擁有一名或一名以上學齡孩童(5-18 歲）的家庭中，指標病例的各年齡層分佈情形

年齡層	家族人數	指標病例觀察數	指標病例期望數	$\frac{(觀察值-期望值)^2}{期望值}$
0-4	43	13 （ 15%）	8 （ 9%）	3.13
5-18	148	55 （ 64%）	29 （ 34%）	23.31
>18	253	18 （ 21%）	49 （ 59%）	19.62
總計	444	86 （100%）	86 （100%）	46.04

（卡方值=46.04; p<0.001 自由度=2）

表 3 . 95 個所有家族成員的性別均已知的家庭中，指標病例在不同性別的分佈情形。

性別	家族人數	指標病例觀察數	指標病例期望數	$\frac{(觀察值-期望值)^2}{期望值}$
男	241	63 （ 66%）	51 （ 53%）	2.82
女	211	32 （ 34%）	44 （ 47%）	3.27
總 計	452	95 （100%）	95 （100%）	6.09

（卡方值=6.09; p<0.01）

參加學校所舉辦的暑期活動，例如露營、打球、和游泳訓練等而得到疾病。雖然在天氣暖和、人口稠密的國家中此類結膜炎的流行是不可避免的，但學齡兒童間的傳播仍是很重要的。因此學校護士和老師應密切的監視各種疾病的發生，立即向衛生當局反映有關病例，以便早期採取防治措施，如病例隔離，及衛生教育以加強個人衛生等。

參考文獻

1 .Chatterjec S , Quarcoopome CO , Apenteng A . An epidemic of acute hemorrhagic conjunctivitis in Ghana Ghana Med J 1970 ; 9 : 9 - 1 1 .

2 .Kono R . Apollo 11 disease or acute hemorrhagic conjunctivitis : a pandemic of a new enterovirus infection of the eyes .AM J Epidemiol 1975 ; 101 : 383 -90 .

3 .Mirkovik RR , Kono R , Yin 一 Murphy M,et al.Enterovirus:type 70 - the etiologic agent of pan-dermic acute hemorrhagic conjunctiviti : Btlll WHO 1973 ; 49 : 341 - 6 .

4 .Goh KT , Doraisingham S , Yin –Murphy M.An epidemic of acute conjunctivitis caused by En – terovirus-70 in Singapore in 1980 . SE Asian J Trop Med Pub Hlth 1981;12;473-80.

5 .Tai FH , Lim HM, Chu S,et al .A new form of acute conjunctivitis epidemic in Taiwan . A :simultaneous outbreak of adenovirus type 11and " acute hemorrhagic conjunctivitis " virus in –fections. Chinese J Microbiol 1974 ; 7 : 79 -88 .

6 .Aoki K , Kato M，Olltsuka H . et al . Comparative studies on clinical and eliological features of

viral conjunctivitis in Saporro , Japan , and Kaohsiung , R . 0 . C ..Acta Soc Ophthalmol Jpn 1982 ; 86 : 873 -80 .

7 .Patriarca PA , Onorato IM , Sklar VEF , et al . Acute hemorrhagic conjunctivitis : investigation of a large-scale community outbreak in Dade County , Flotida . JAMA 1983 ; 249 : 1283 -89 .

8 .Malison MD , Gunn RA , Hatch MH , et al . Acute hemorrhagic conjunctivitis . Key West , Florida : an assessment of risk factors for introduction of illncss into households and secondary spread during the 1981 epidemic . Am J Epidemiol 1984 ; 120 : 717 - 26 .