臺灣克沙奇A6型腸病毒之流行疫情分析

黃元品*、林翠莉、吳和生

摘要

根據疾病管制署病毒性感染症合約實驗室監測資料，克沙奇 A6 型(Coxsackievirus A6, CA6)腸病毒曾於 2009、2010 及 2013 年在臺灣發生大規模的流行。最近一小波流行出現於 2014 年底，並延續至 2015 年。在這些群突發事件中，我們發現一株克沙奇 A6 型腸病毒突變株，該變異株於 2010 年開始在臺灣流行，其感染症狀並非以過去常見的疱疹性咽峽炎為主，而是以手足口病、大顆水泡、指甲脫落等為主。儘管 2015 年的克沙奇 A6 型腸病毒流行幅度還不大，但仍需提高警覺應變可能的克沙奇 A6 型腸病毒突變株再度來襲，以降低流行衝擊。

關鍵字：腸病毒；克沙奇 A6 型；水泡；指甲脫落

前言

腸病毒屬於微小 RNA 病毒科(Picornaviridae)、腸病毒屬(Enterovirus)之病毒，為一群病毒的總稱，其直徑大小約 20–30 nm，不具外套膜(nonenveloped)，呈現立體對稱的正二十面體結構。其基因體為單股正向 RNA，大小約 7.5Kb，包括 5’-UTR、VP4、VP2、VP3、VP1、2A、2B、2C、3A、3B、3C、3D 及 3’-UTR [1]。其中的 VP1 基因不僅是中和抗體主要作用之區域，亦是序列變化較大之區域 [2]。早期的腸病毒分類是小兒麻痺病毒(Poliovirus)、克沙奇病毒（Coxsackievirus A 群與 B 群），以及伊科病毒(Echovirus)，近年依分子生物學之特性，而將腸病毒分為 12 個種(species)，分別為 Enterovirus A, Enterovirus B, Enterovirus C, Enterovirus D, Enterovirus E, Enterovirus F, Enterovirus G, Enterovirus H, Enterovirus J, Rhinovirus A, Rhinovirus B, 以及 Rhinovirus C [3]。腸病毒可以引發多種疾病，雖然大部份的感染為無症狀，或只出現類似一般感冒的輕微症狀，其餘常見的症狀如手足口病(hand, foot, and mouth disease)、疱疹性咽峽炎(herpangina)及急性出血性結膜炎(acute hemorrhagic conjunctivitis)等，有時也會併發嚴重的臨床表徵，如無菌性腦膜炎、病毒性腦炎、心肌炎、肢體麻痺症候群等，甚至死亡的發生 [4]。

衛生福利部疾病管制署研究檢驗及疫苗研製中心
通訊作者：黃元品*
E-mail：yp2256@hotmail.com

投稿日期：2015 年 04 月 28 日
接受日期：2015 年 05 月 26 日
DOI：10.6524/EB.20151110.31(21).002

由於臺灣的濕熱環境適合腸病毒生存與傳播，腸病毒因此成為臺灣主要的夏季傳染病之一，依據疾病管制署（以下簡稱疾管署）監測資料顯示，腸病毒疫情每年約有兩個流行期，第一個流行期自3月份開始上升，於5月至6月間達到高峰後下降，第二個流行期則於9月份開學後出現。其腸病毒感染患者以5歲以下幼童居多，約佔九成病例數。臺灣每年均可監測到約15至20種腸病毒型別，目前臺灣腸病毒的監測系統是採用以細胞進行病毒分離的方式，當細胞株出現細胞病變時，再以間接免疫螢光染色法(indirect immunofluorescence assay, IFA)鑑定腸病毒之血清型，目前市面上的商用檢驗套組使用單株抗體可鑑定出19種腸病毒血清型，而無法以單株抗體鑑定出之型別的腸病毒則稱為泛腸病毒(Pan-Enterovirus)。由於克沙奇A群病毒在臺灣相當活躍，為了加強商用檢驗套組之不足處，疾管署逐步針對五種在臺灣常態流行之血清型別，進行間接免疫螢光染色法之開發，包括克沙奇病毒A2, 4, 5, 6, 10，並將這五種血清型試劑製成Coxsackievirus A IFA Typing Kit set I [5]，更於2007年全面應用於病毒性感染症合約實驗室之腸病毒監測用。此間接免疫螢光染色法不需透過基因定序的方式即可鑑定出腸病毒型別，不但可縮短鑑定時間、節省檢驗所需經費，亦能將每年的未能分型腸病毒之比率下降至10%以下，即時反應出各型別腸病毒的流行趨勢。本篇文章將就近年臺灣流行的克沙奇A6型腸病毒進行探討。

材料與方法

一、 收集疾管署病毒性感染症合約實驗室之腸病毒監測資料。

二、 基因資料分析：病毒分離鑑定與定序流程如先前論文所述[6]，將所得的序列資料使用 MEGA 軟體進行親緣樹狀圖之繪製。親緣樹狀圖使用 neighbor-joining 法分析後繪製之，並進行 1,000 次重複運算(bootstrap)，僅顯示可信度 70%以上的部份。

結果與討論

這些常態流行(endemic)於臺灣的腸病毒型別中，大多數都屬於Enterovirus A species，包括克沙奇病毒A2, 4, 5, 6, 10, 16及腸病毒七十一型(Enterovirus A71)等。根據病毒性感染症合約實驗室監測資料顯示[7]，當中的克沙奇A6型腸病毒曾經於2009、2010以及2013年於臺灣發生過大規模的流行，且於2014年年底出現一小波流行並延續至2015年（圖一）。2009至2014年之間，每年克沙奇A6型腸病毒陽性數依序為643、601、23、84、518及7件，而2015年的陽性數已超過17件。值得注意的是，2009年與2010年的患者在臨床症狀上有著明顯的不同，例如2009年以前的克沙奇A6型感染病患多呈現疱疹性咽峽炎的症狀，而2010年的克沙奇A6型腸病毒為突變株，被感染的病患較多呈現手足口病及皮疹的症狀，部分2010年的病患還出現大顆水泡、指甲脫落(onychomadesis)及脫皮(desquamation)的症狀 [6,8]。

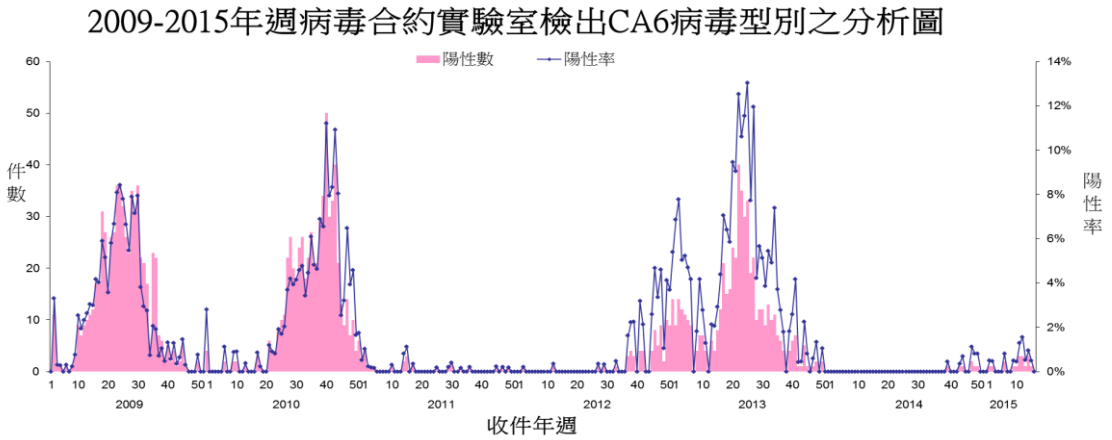

圖一、2009–2015 年病毒合約實驗室檢出克沙奇 A6 型腸病毒之件數與陽性率

根據部分VP1基因序列分析的結果（圖二），此克沙奇A6型腸病毒突變株除了造成2010年及2013年的流行之外，並於2014年年底至2015年年初間陸續被實驗室監測系統發現。由全基因序列分析結果顯示，2010年與之前2009年流行的克沙奇A6型腸病毒並不相同，兩者間有23個胺基酸差異，主要是分佈在3C以及3D區域[9]，但序列差異與臨床症狀改變之間的關聯性還需要更多的研究來釐清。此臨床症狀上的差異在其他國家包括日本與荷蘭等亦有相關報告 [10–11]，顯示此突變株受到國際間的重視。

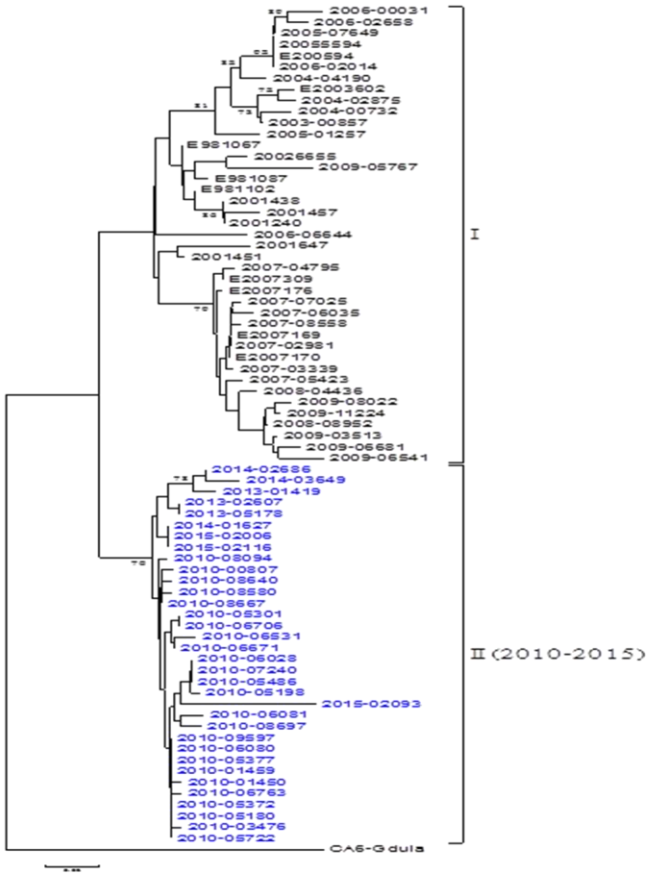

圖二、臺灣克沙奇A6型腸病毒之親緣樹狀圖

由於使用現有的IFA方法依然可以鑑定出此突變株，表示此突變株儘管在引起的臨床症狀上有所改變，但是在抗原性上尚未發生顯著的改變，此點與克沙奇B3型腸病毒有所不同，該克沙奇B3型腸病毒變異株不但在基因序列上發生變異，甚至連商用IFA檢驗套組亦無法鑑定出型別[12]。

由於此克沙奇A6型突變株在2014年的流行幅度很小，表示在這一年內人群中可能已累積了一些未感染過的易感宿主，儘管2015年的克沙奇A6型腸病毒突變株流行幅度還不大，但仍需提高警覺以應變可能的克沙奇A6型腸病毒再襲。

誌謝

感謝病毒性感染症合約實驗室對於腸病毒監測的協助，另本研究部分經費來自基因體醫學國家型科技計畫及新興/再浮現傳染病監測技術開發與應用計畫補助。

參考文獻

1. Pallansch MA, Roos RP: Enteroviruses: polioviruses, coxsackieviruses, echoviruses, and newer enteroviruses. In Fields Virology. 3rd edition. Edited by Knipe DM, Howley PM, Griffin DE, et al. Philadelphia, PA: Lippincott-Raven Publishers; 2001;723-75.
2. Foo DG, Alonso S, Phoon MC, et al. Identification of neutralizing linear epitopes from the VP1 capsid protein of Enterovirus 71 using synthetic peptides. Virus Res 2007;125:61-8.
3. Picornaviridae.com. Enterovirus. Available at: http://www.picornaviridae.com/enterovirus/enterovirus.htm.
4. Liu CC, Tseng HW, Wang SM, et al. An outbreak of enterovirus 71 infection in Taiwan, 1998: epidemiologic and clinical manifestations. J Clin Virol 2000;17:23-30.
5. Lin TL, Li YS, Huang CW, et al. Rapid and highly sensitive coxsackievirus a indirect immunofluorescence assay typing kit for enterovirus serotyping. J Clin Microbiol 2008;46:785-8.
6. Wei SH, Huang YP, Liu MC, et al. An outbreak of coxsackievirus A6 hand, foot, and mouth disease associated with onychomadesis in Taiwan, 2010. BMC Infect Dis 2011;11:346.
7. CDC Taiwan. Surveillance System. Available at: http://www.cdc.gov.tw/professional/ list.aspx?treeid=4c19a0252bbef869&nowtreeid=250F4B6353598518.
8. Huang WC, Huang LM, Lu CY, et al. Atypical hand-foot-mouth disease in children: a hospital-based prospective cohort study. Virol J 2013;10:209.

9. Chen YJ, Chang SC, Tsao KC, et al. Comparative genomic analysis of coxsackievirus A6 strains of different clinical disease entities. PLoS One 2012;7:e52432.
10. Kobayashi M, Makino T, Hanaoka N, et al. Clinical manifestations of coxsackievirus A6 infection associated with a major outbreak of hand, foot, and mouth disease in Japan. Jpn J Infect Dis 2013;66:260-1.
11. Osterback R, Vuorinen T, Linna M, et al. Coxsackievirus A6 and hand, foot, and mouth disease, Finland. Emerg Infect Dis 2009;15:1485-8.
12. Huang YP, Lin TL, Chen YJ, et al. Phylogenetic analysis and development of an immunofluorescence assay for untypeable strains of coxsackievirus B3. J Microbiol Immunol Infect 2014;47:447-54.